1868
Lane Medical Library

UNTERSUCHUNGEN

ÜBER DAS

GANGLION INTERCAROTICUM.

INAUGURAL-DISSERTATION

ZUR

ERLANGUNG DER MEDICINISCHEN DOCTORWÜRDE

AN DER

UNIVERSITÄT GÖTTINGEN

VON

R. PFÖRTNER

AUS GR. RHUEDEN.

GÖTTINGEN,

DRUCK DER UNIVERSITÄTS-BUCHDRUCKEREI VON E. A. HUTH.

1868.

Digitized by the Internet Archive
in 2026

https://archive.org/details/IA40154024_0258

Herrn Prof. KRAUSE sage ich für den mir bei dieser Arbeit geleisteten Beistand meinen besten Dank.

Ganglion intercaroticum.

Das *Ganglion intercaroticum* ward seit Haller von mehreren Forschern untersucht und macroscopisch beschrieben, der erste jedoch, welcher den feineren Bau desselben einer microscopischen Untersuchung unterwarf, war Luschka. Er veröffentlichte seine Resultate in seiner Anatomie Bd. I. 421 und im Archiv für Anat. u. Phys. 1862, 405 und beschrieb im letzteren das in Rede stehende Organ etwa folgendermassen:

Das Ganglion wird hauptsächlich gebildet aus drüsenartigen Hohlgebilden, die theils als Blasen, theils als Schläuche die „Klümpchen" desselben zusammensetzen. Die Blasen sind bald völlig rund, bald langgezogen, kolbenähnlich oder auch sanduhrartig, die Schläuche cylindrisch, ausgebuchtet, einfach oder gabelig getheilt, sehr ungleich an Länge und immer mannigfaltig gekrümmt. In diesen Gebilden kommen häufig kleinere, den grösseren ähnliche Blasen vor. Den Inhalt bilden zarte Molecüle, freie Kerne und kernhaltige Zellen, welche an der Innenfläche der Wand nach Art eines Epithels ausgebreitet scheinen. Auch finden sich derartige

Zellen und Kerne frei im Strome zwischen den Blasen und Schläuchen. Die Nerven bilden ein dichtes Geflecht und die Mächtigkeit des Perineurium ist so gross, dass Querschnitte der Stämme mit Essigsäure behandelt „oft eine frappante Aehnlichkeit mit kleineren Blasen darbieten."

Ganglienzellen, die zweifellos mit Nerven in Verbindung stehen, sind selten, dagegen zahlreich apolare Kugeln, die theils vereinzelt liegen, theils zu mehreren in eine besondere Hülle mit eigenen kernhaltigen Gebilden umschlossen sind. In Anbetracht der drüsenartigen Hohlgebilde kann das Organ kein wahres Ganglion sein, sondern ist zu den sogenannten Nervendrüsen zu zählen, welche alle durch besondere schlauchartige Gebilde charakterisirt sind.

Eine ähnliche Beschreibung findet sich auch in Henle's Anatomie Bd. II, 572.

Drei Jahre nach dem Erscheinen der Arbeiten Luschka's trat nun Arnold mit einer wesentlich anderen Ansicht über den innern Bau des Organs in Virchow's Archiv Bd. 33, 190 auf und stellte die Sache etwa so dar: Von specifischen Blasen und Schläuchen ist nichts vorhanden. Die von der Carotis abgehende Arterie theilt sich rasch in drei bis vier Aeste, welche sich gesondert einsenken und von denen jede einen besondern abgeschlossenen District versorgt, weshalb das Ganglion auch macroscopisch in drei bis vier „Körner" zerfällt. Jedes dieser Körner nun besteht aus einer grossen Anzahl kleinerer Körper „Glomeruli". In jeden Glomerulus tritt eine kleine Arterie ein, welche sich mannigfaltig theilt und deren Theilungen sich kreuzend und umschlingend ein Bild von vielfach gewundenen Schläuchen darbieten. Die Grösse der Glomeruli ist ver-

schieden nach der eintretenden Arterie; die Schläuche im Innern deshalb oft nur sehr gering an Zahl, oft sehr zahlreich. Die Schläuche bestehen aus homogener Wand mit wandständigem Epithel und ihr Inhalt ist in der Norm Blut. Die Nerven umspinnen die Glomeruli und bilden dichte Netze. Die Ganglienzellen sind gruppenweis angeordnet, im Verhältniss zur Grösse des Organs selten, und in der Regel lässt sich ein Zusammenhang mit einer Nervenfaser nachweisen. Apolare Zellen fehlen, sowie auch die von Luschka beschriebenen Gruppen, die in eine gemeinsame Hülle eingeschlossen wären. Demnach ist bei Mangel specifischer Drüsen-Elemente der Name Nervendrüse zu verwerfen. Will man den alten Namen Ganglion nicht beibehalten, so kann man zweckmässig die indifferente Bezeichnung Glomeruli arteriosi intercarotici wählen.

Diese vorliegende Meinungsverschiedenheit über die Bedeutung des Organs veranlasste mich zu der folgenden Untersuchung, nach welcher ich die Ansicht Arnold's im Wesentlichen als richtig ansehen muss.

Bei unbefangener Betrachtung der Beschreibung Luschka's muss die grosse Verschiedenheit in Form und Grösse der sogenannten drüsigen Hohlgebilde auffallen, welche doch einer und derselben Function vorstehen müssten; und es liegt der Gedanke nahe, alle die verschiedenen Formen als optische Ausdrücke einer und derselben Grundform aufzufassen. Arnold's Darstellung hat deshalb von vornherein den Vortheil der Einfachheit für sich und um so mehr, als erst vor Kurzem wieder durch neue Untersuchungen der glandula coccygea, welcher doch nach Luschka das gänglion intercarot. sehr ähnlich sein soll, der Charakter einer Nervendrüse abgesprochen ward.

Frisch untersuchte Objecte, besonders wenn sie, wie Luschka will, vorher mit Essigsäure behandelt wurden, geben allerdings ein Bild von schlauchartigen Hohlgebilden und von Blasen, welche denen in der Abbildung Luschka's ähnlich, wenn auch nicht überall so gleichmässig contourirt sind. Sie sind nicht immer rund, öfters unregelmässig geformt und die grösseren in seltenen Fällen mit Fortsätzen versehen, welche ihnen zuweilen ein retorten- oder sternförmiges Ansehen geben. Ihre Contouren sind in der Regel doppelt und der Inhalt scheint entweder gleichmässig darin ausgebreitet zu sein oder lässt im Centrum eine hellere Stelle erkennen, in welchem letzteren Falle ich sie, worauf noch zurückzukommen ist, für Querschnitte von Gefässen halten muss.

Ist das Object sehr blutreich und frisch und wird es mit möglichst wenig Wasserzusatz, aber an sehr dünnen Schnitten untersucht, so werden die vermeintlichen Schläuche seltener, dagegen sieht man nach demselben Typus wie diese die mit Blut erfüllten Gefässe verlaufen. Es ist mir in solchen Präparaten vorgekommen, dass ich einen Schlauch nach Luschka vor mir zu haben glaubte und bei der Verfolgung desselben durch ein neues Gesichtsfeld gewahr ward, dass seine Fortsetzung mit Blut erfüllt war und mit anderen Gefässen Verbindungen einging. Auch zeigen sich in dergleichen Präparaten rundliche Gebilde, ganz wie die Blasen geformt, bei denen aber die gelbliche Farbe hier keinen Zweifel lässt, dass es Querschnitte von Gefässen sind, worin sich Lumen und Epithel deutlicher abgrenzen, als in den Essigsäure-Präparaten. Oefters sieht man auch leere Umbiegungsstellen von Gefässen, die auf den ersten Anblick eine Blase zu sein scheinen. — Setzt man alsdann

mehr Wasser hinzu oder wäscht sorgfältig aus, so erhält man die schönsten Schläuche nach Luschka wieder in weit grösserer Anzahl, als im blutreichen Zustande.

Solche natürliche Injectionen sind am besten geeignet, die Identität der Schläuche und Blasen mit Gefässen darzuthun, da man eben in demselben Präparate je nach der Behandlung bald die Masse der Blutgefässe bald die der Schläuche überwiegen lassen kann. Schon sie zeigen den vielfach gewundenen Verlauf derselben, wie sie ganz plötzlich umbiegen, um entweder parallel dem ankommenden Ende zurückzulaufen, oder nach Bildung einer Schleife eine andere Richtung einzunehmen. Liegen mehrere Umbiegungsstellen dicht neben einander, so entsteht an blutleeren oder gar mit Essigsäure behandelten Objecten oft ein Bild, als sei eine grössere Blase mit einigen kleineren angefüllt. Nach Arnold wird alsdann der Contour der grösseren Blase gebildet durch die das Ganze umhüllende Bindesubstanz, der der kleineren durch die Wand eines Gefässes, welche Deutung dadurch eine Stütze erhalte, dass die Membran der grösseren Blasen an der Innenfläche kein, die der kleineren aber ein deutliches Epithelium zeigt.

Einen weiteren Beweis von dem Fehlen specifischer Hohlgebilde liefern künstliche Injectionen, bei welchen ich besonders auch zu untersuchen hatte, ob die Beschreibung, welche Arnold von der Gefässvertheilung giebt, sich als richtig bestätigen lasse.

Beim Menschen wurde die Theilungsstelle der Carotis schonend ausgeschnitten, die Gefässe oberhalb derselben sorgfältig unterbunden, von der Carotis communis aus mit der Beale'schen kaltflüssigen Masse injicirt und dann sogleich in absoluten Alkohol gelegt, welcher

sehr bald den Niederschlag der Farbe auf die Gefässwandungen bewirkte. Feine Schnitte eines so behandelten Ganglion zeigen Folgendes:

Das Gesichtsfeld ist voll von grösseren und kleineren Gefässen, die in den mannigfaltigsten Windungen so verwickelt verlaufen, dass es oft unmöglich ist, ein Stämmchen weit zu verfolgen. Wie schon zum Theil die natürlichen Injectionen zeigten, bilden sie Schleifen, kreuzen sich, kehren plötzlich in gerader Richtung nach rückwärts um und können selbst den Anfang einer Spirale beschreiben. Nun aber bemerkt man auf den ersten Blick, dass ein bestimmter Typus der Vertheilung inne gehalten wird. Einige Stellen nämlich sind ganz bedeckt von Gefässen, andere sind freier davon und zeigen mehr gerade verlaufende; und dieses kommt so zu Stande, dass ein grösseres Gefäss ganz plötzlich sich in mehrere Aeste und jeder derselben wieder in neue theilt, die alle in buntem Gewirre sich verflechten. Dadurch entstehen einzelne Gefässprovinzen, aus welchen ein einziger oder mehrere Stämme wieder hervorgehen, die sich in den gefässloseren Partien mit anderen einzeln verlaufenden verbinden oder in einem anderen nahe liegenden Gefässbüschel verschwinden. Arnold nun nennt diese von ihm zuerst und ähnlich beschriebenen Gebilde Glomeruli, und in der That erinnern die Bilder an die von den Glomerulis der Niere z. B. an Fig. 238 u. A. in Henle's Anatomie Bd. II. Er spricht von ihnen als „Körpern“ und erwähnt pag. 204 beiläufig einer „bindegewebigen Umhüllung“ derselben, ohne jedoch bestimmt anzugeben, ob jeder derselben durch eine eigene Membran von der Umgebung abgegrenzt sei. Ich möchte nun glauben, dass dies wirklich der Fall ist, wiewohl es mir selten gelungen ist, dafür sprechende Präparate

zu erlangen. Ein solches aber ist z. B. Fig. I., worin der frei über den Rand ragende Theil eine Kapsel anzudeuten scheint. Noch beweisender sind Fig. II. und III., beide mit Zinnober injicirt und von Kaninchen entnommen. Fig. II. zeigt einen grösseren Glomerulus mit zuführender Arterie bei auffallendem Lichte und schwacher Vergrösserung, in welchem bei starker Vergrösserung die Schläuche angedeutet erscheinen. Fig. III. ist ein kleiner Glomerulus bei starker Vergrösserung, und zwar bedeuten die schwarzen Flecke die bei durchfallendem Lichte dunkel aussehenden Körnchen des Zinnobers.

Die Grösse der Gefässknäuel ist eben verschieden; oft sind sie aus nur wenigen, oft aus sehr zahlreichen Schläuchen zusammengesetzt. In geringerem Grade wechselt die Stärke der einzelnen Gefässe, welche ihn bilden.

In den von Menschen injicirten Objecten ist mir nun auch eine Art der Blutvertheilung aufgefallen, wie sie Fig. IV. zeigt. In einen grösseren Sack ergiessen sich mehrere Gefässe, so dass ein unvollkommenes Bild eines Sternes entsteht. Dasselbe Verhältniss liegt offenbar auch Fig. V. zu Grunde, welche einem nicht injicirten, aber sehr blutreichen Ganglion entnommen ist und worin also die blaue Injectionsmasse durch Blut vertreten war. Da ich dieses Verhalten öfter vorfand, kann ich es nicht für ein blos zufälliges halten. Vielleicht dürfte man annehmen, dass dies Rendezvous der Gefässe eine Vene sei, in welche sich jene, ohne capillär zu werden, plötzlich ergiessen. Beiläufig gesagt, konnte auch solch ein Sack im leeren Zustande Veranlassung geben, ihn für eine Blase zu halten.

Für die Auffassung, dass es sich dabei um eine

Vene handele, spricht auch die relative Grösse der Capillaren überhaupt. — Ihre homogene Wand ist dick, oft wellenartig und auch die kleineren scheinen ein Epithel zu besitzen. Die Mächtigkeit des Epithelialbelags ist überhaupt bei den Gefässen des Ganglion hervorzuheben; es wird dadurch bewirkt, dass das Lumen im Verhältniss zur ganzen Dicke der Gefässe nur klein ist und daher übersehen werden kann. An frei schwimmenden Elementen von Zerzupfungspräparaten erkennt man, dass dies Epithel aus kernhaltigen polygonalen, auch spindelförmigen Zellen besteht.. An grösseren Gefässen sind deutliche Längs- und Querstreifen, an kleineren nur ähnlich angeordnete Kerne sichtbar.

Kommen wir nun auf die Frage zurück, ob das Ganglion specifische Schläuche und Blasen besitze, so muss allerdings hervorgehoben werden, dass jeder negative Beweis einem positiven Befunde gegenüber etwas Missliches hat. Auch muss ich meinerseits zugestehen, wie die mir zu Gebote stehenden Injectionen nicht so vollständig waren, dass sich nicht neben injicirten auch einige nicht injicirte Schläuche vorgefunden hätten. Allein einerseits erweckt die Beschreibung Luschka's von an Form und Grösse so verschiedenen Gebilden in einem so kleinen Organe Misstrauen; andrerseits ist bereits von Arnold eine noch zu vermehrende Zahl von Fehlerquellen angeführt, welche Täuschungen leicht möglich machen konnten.

Querschnitte, Umbiegungsstellen und die erwähnten Sammelplätze von Gefässen (Fig. IV), selbst Querschnitte von Nerven, wie Luschka ebenfalls andeutet, konnten als kleinere und die in den Gefässprovinzen neben einander liegenden Schläuche als grössere Blasen gedeutet werden. Und ich muss in dieser Beziehung besonders

auf die natürlichen Injectionen aufmerksam machen, weil man durch sorgfältiges Auswaschen derselben die Probe auf die Möglichkeit der Irrthümer zu machen im Stande ist. — Durch die Zahl der Fehlerquellen aber wird der negative Beweis gegen die drüsige Natur des Organs nahezu ein positiver.

Der Reichthum an Nerven ist natürlich sowohl von Luschka wie von Arnold hervorgehoben. Sie bilden mächtige Plexus, so zwar, dass zwischen den Maschen des Netzes die Gefässknäuel eingelagert sind. Indem die dickeren Nervenstämme die letzteren umringen, senden sie Zweige in dieselben. Ueberhaupt scheinen die Nerven in engster Beziehung zu den Gefässen zu stehen, denn man sieht sie oft in langen Strecken an letzteren dicht anliegend, sie umspinnend und sich mit ihnen theilend. Einzeln verlaufende Fasern sind relativ selten und ausserordentlich fein; die dunkelrandigen verlieren allmälig die doppelte Contour. So viel ich schätzen kann, sind die doppeltcontourirten Nerven zahlreicher vertreten, als die sympathischen; bei der Häufigkeit der Anastomosen sind auch in den kleinsten Stämmchen oft beide Arten vertreten.

Ueber die Ganglienzellen sind Luschka und Arnold verschiedener Ansicht. Jener fand solche, die mit Nerven in directer Verbindung standen, selten, dagegen oft apolare; dieser immer mit Fortsätzen versehene, überhaupt aber relativ wenige. Ich habe sie ebenfalls nicht sehr zahlreich angetroffen und immer nur in den Theilungsstellen der Plexus oder an grösseren Stämmen. Bei manchen waren Fortsätze deutlich zu erkennen, bei vielen aber war es nicht möglich, wobei es natürlich dahingestellt bleiben muss, ob sie nicht durch die Präparation zerstört wurden. An einigen fiel ein körniger In-

halt auf, welcher den Kern fast ganz verdeckte. Die von Luschka beschriebenen Gruppen von Ganglienzellen, welche in eine gemeinschaftliche Hülle eingeschlossen, ja sogar charakteristisch für das Gangl. intercar. sein sollen, habe ich gänzlich vermisst und Arnold ging es in dieser Beziehung ebenso. Uebrigens kam mir die Häufigkeit der Zellen in verschiedenen Ganglien sehr variabel vor; jedenfalls lässt sich im Allgemeinen behaupten, dass sie in den wahren Ganglien weit zahlreicher vertreten sind.

Schliesslich möge noch erwähnt werden, dass sich in der mit vielen elastischen Fasern durchsetzten Bindesubstanz immer reichliches Fett vorfand. Die Fettzellen waren gruppenweis angeordnet und zeigten öfters auffallend viel Fettkrystalle.

Die Function des Organes betreffend, so verträgt es sich also mit der hier vorgetragenen Auffassung von der Structur desselben nicht, ihm den Charakter einer Drüse beizulegen. Nach seinem anatomischen Bau lässt sich aber mit Sicherheit schliessen, dass es einerseits in engster Beziehung zum Nervensysteme steht, andrerseits einen gewissen Einfluss auf die Circulation des Blutes ausübt. Um wenigstens irgend welche Vorstellung zu haben, könnte man annehmen, es functionire nach beiden Richtungen zugleich in der Weise, dass es für die betreffenden Nerven eine Hauptstation des Stoffwechsels, für die Blutbahn ein Reservoir von Spannungskräften sei.

Ausser beim Menschen, worauf besonders obige Schilderung zu beziehen ist, fand und untersuchte ich das Ganglion beim Schaf, Hund, Kaninchen, Igel und bei der Katze. Bei den kleineren Thieren wurde die Theilung der Carotis bei schwacher Vergrösserung unter

das Microscop gebracht und dann erst feine Schnitte der betreffenden Stelle entnommen. Bei allen Thieren scheint der Bau derselbe zu sein. Künstliche Injectionen zum Nachweis der Gefässknäuel standen mir zwar nur vom Kaninchen zu Gebote, doch waren diese durch ihre Blutfülle auch bei den übrigen Thieren ziemlich charakteristisch, wenn letztere durch Erdrosseln getödtet wurden.

Alle von mir untersuchten Ganglien wurden, wenn sie nicht, was betreffs der natürlichen Injectionen durchaus wünschenswerth ist, frisch untersucht wurden, zunächst in Alkohol oder in Müller'scher Flüssigkeit erhärtet.

Fig. 1.

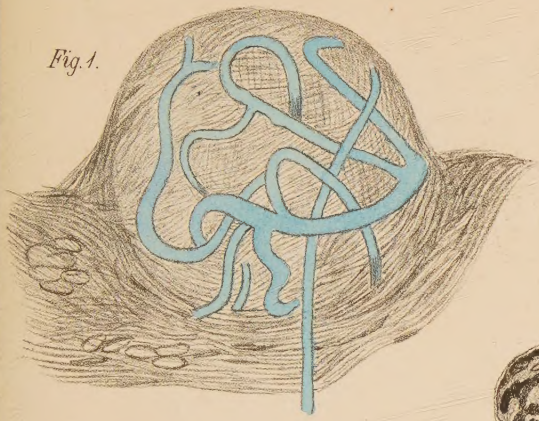

Fig. 3.

Fig. 5.

Fig. 4.



Fig. 2.

R. Pfoertner del.